WELLCOME INSTITUTE LIBRARY
Coll. welMOmec
Call No. pam WB535 1910 F82e

Edgar J. Cyriax

Ueberreicht vom Verfasser

Ergebnisse der Kriechbehandlung.

Von Dr. James Fränkel in Berlin.

Sonderdruck aus der Münchener medizinischen Wochenschrift
No. 33, 1910.

(Verlag von J. F. Lehmann in München.)

FRAENKEL

22501265029

WELLCOME LIBRARY INSTITUTE
303950
Cyriax Coll.

Aus der Kgl. chirurgischen Universitätsklinik in Berlin
(Geh. Rat Bier).

Ergebnisse der Kriechbehandlung*).

Von Dr. James Fränkel, Assistent der Klinik.

Ueber den Nutzen der von Klapp eingeführten Kriechbehandlung sind die Ansichten noch immer geteilt. Das Vorurteil, das ihren Weg kreuzt, wird am ehesten überwunden werden, wenn neben den Vorteilen der Methode die Grenzen ihrer Leistungen gezeigt werden.

Eine Hauptstärke des Kriechens ist sein prophylaktischer Wert. Das ist von Spitzy betont worden, der das Verdienst hat, die phylogenetische und physiologische Kriechperiode im Zusammenhang mit der Frühskoliose erörtert zu haben. Für die Prophylaxe ist die Klappsche Methode in der ursprünglich angegebenen Form anzuwenden.

Von der Wirksamkeit dieser Rumpfgymnastik wird selbst der Laie gefangen genommen, und so auch ist die der Methode anhaftende Popularität zu begreifen, die das erwähnte Vorurteil erzeugen half.

Das Kriechen dient ferner als spezielle Skoliosengymnastik. Für diesen Zweck sind in letzter Zeit mehrere Neuerungen hinzugekommen. So lässt jetzt Klapp, um eine S-förmige Skoliose in beiden Komponenten gleichzeitig zu korrigieren, während des Kriechens eine sachgemässe Drehung des Beckens ausführen, und ich habe versucht, die Lokalisierung der Umkrümmungen zu verbessern.

Gegen die theoretische Grundlage des Klappschen Verfahrens ist geltend gemacht worden, dass die Wirbelsäule der Vierfüssler ein dorsalkonvexes Gewölbe bildet. Darauf erwidere ich folgendes: Der fundamentale Unterschied der Vierfüsslerwirbelsäule von der aufrecht getragenen

*) Nach einem auf dem 9. Kongress der Deutschen Gesellschaft für orthopädische Chirurgie gehaltenen Vortrag.

40 40173

Wirbelsäule des Menschen ist die den Menschen kennzeichnende Lendenlordose, die beim Vierfüssler ersetzt wird durch einen ventrokonkaven Bogen, der sich über den grössten Teil der Wirbelsäule ausdehnt.

Zu diesem Hauptbogen verhält sich die Brustwirbelsäule sehr verschieden, was durchaus übersehen wurde; entweder geht sie in dem Hauptbogen auf oder sie ist grösstenteils in einen lordotischen Bogen einbezogen, dessen Scheitel in der Brustwirbelsäule liegt. Im letzteren Fall ist der vordere Teil der Brustwirbelsäule, als Bestandteil der zerviko-dorsalen Lordose, ein äusserst bewegliches Organ, das den so gebauten Tieren eine weitgehende Geschmeidigkeit und Springfähigkeit verleiht. Wer hierüber noch im Zweifel ist, braucht nur einen Büffel mit einer Tigerkatze zu vergleichen.

Das daraus abgeleitete Prinzip sieht daher in der Lordosierung die Vorbedingung und zweckmässigste Vorbereitung für die Umkrümmungen und damit für die Mobilisierung eines skoliotischen Segmentes. Der physiologische Zusammenhang ist leicht einzusehen: In lordotischer Haltung entfernen sich die der Stabilität dienenden Wirbelkörper von einander und das Spiel der Wirbelgelenke wird dann wie von einer Fessel befreit.

WELLCOME INSTITUTE LIBRARY
Coll. welMOmec
Call No. pam WB535 1910 F82e

Ich vermute, dass das von mir abgeleitete Gesetz der Lokalisation der Umkrümmung [1]) auch andern Systemen der Skoliosenbehandlung zugute kommen dürfte.

Es sei bemerkt, dass sich wie für alle Lendenskoliosen auch für die Scoliosis ischiadica die extreme Form des Steilkriechens eignet, durch das die Lendenwirbelsäule mobilisiert und gleichzeitig der N. ischiadicus stark gedehnt wird; und dass sich andrerseits bei den Deformationen des Brustkorbs wie zur paragibbären Mobilisierung hochsitzender Kyphosen (auch bei ausgeheilten Spondylitiden) das Tiefkriechen bewährt gefunden hat.

Ueberhaupt hat sich herausgestellt, dass das ursprünglich für die Skoliosenbehandlung bestimmte Kriechverfahren eine viel allgemeinere Bedeutung beansprucht, als seine Gegner wohl erwartet hatten. Das geht aus einer kürzlich erschienenen Arbeit Klapps [2]) hervor. Die hierüber in der Klinik gesammelten Erfahrungen gingen von der Beobachtung aus, dass die Herzkomplikationen bei Skoliose durch Tiefkriechen auffallend beeinflusst weredn [3]).

---

[1]) J. Fränkel: Die Lokalisation der Umkrümmung und andere Forderungen in der Skoliosenbehandlung. Münch. med. Wochenschr. 1909, No. 5.

[2]) Vergl. Klapp: Funktionelle Behandlung der Skoliose. 2. Aufl. Jena 1910.

[3]) J. Fränkel: Ueber Mobilisierung des Brustkorbes. Münch. med. Wochenschr. 1909, No. 28.

Da wir uns hier auf einem Grenzgebiet bewegen, war eine Kontrolle von klinischer Seite erwünscht, die Brugsch übernahm. Brugsch hat unsere Befunde vom internen Standpunkt ständig ergänzt und die Resultate der Behandlung anerkannt, was aus seinen eigenen Ausführungen (in No. 33, 1910 der Münch. med. Wochenschr.) zu entnehmen ist.

1. Gertrud J., 16 Jahre, trat am 1. V. 09 in unsere Behandlung. Diagnose: Runder Rücken, ziemlich steif, r. c. Dorsolumbalskoliose. Seit 8 Jahren litt Pat. an Herzklopfen und Kurzatmigkeit. Bei längerem Stehen wird sie zuweilen ohnmächtig. Orthopädisches Turnen hatte sie früher anderwärts versucht, aber nicht vertragen. Seitdem war ihr von jeglicher Gymnastik abgeraten worden. Herzbefund (wie in den folgenden Fällen von Brugsch erhoben): Mitrale Konfiguration des Herzens (Erweiterung des rechten Herzens und linken Vorhofs), Mitralstenose. 24. III. 10. Pat. hat bis jetzt fast 11 Monate regelmässig an der Kriechbehandlung teilgenommen. Die Kyphose und Skoliose hat sich durch Tiefkriechen gelockert. Herzbeschwerden gänzlich verschwunden. Pat. spielt jetzt Tennis und tanzt, ohne zu ermüden. Ihr Aussehen ist blühend.

2. Margarethe L., 8 Jahre. Aufgenommen am 25. IX. 09. Runder Rücken, r. c. Dorsalskoliose I. Grades. Knickfüsse. Daneben seit einem Gelenkrheumatismus Insufficientia valvul. mitralis. Bisher Beschwerden seitens des Herzens bei geringer Anstrengung.

Pat. wurde trotzdem der Kriechbehandlung unterzogen. Anfangs musste sie 4—5 mal in der Turnstunde ausruhen, jetzt genügt ihr eine Ruhepause. Seit November vorigen Jahres hat sie beim Kriechen nicht mehr über Herzbeschwerden geklagt. An Körpergewicht hat sie 3 Pfund zugenommen.

3. Erich W., 14 Jahre, trat am 8. XI. 09 in unsere Behandlung. Diagnose: R. c. Dorsalskoliose III. Grades (Scheitelpunkt 8. Brustwirbel), starker Rippenbuckel. Gegenkrümmung in der Lendenwirbelsäule. Flache Brust. Platt- und Knickfüsse. Daneben Vitium cordis; Hypertrophie der rechten Kammer und Erweiterung des linken Vorhofs.

Pat. hat während der Teilnahme an den Kriechübungen von Anfang an nie Beschwerden geäussert. Die Skoliose hat sich deutlich gebessert (jetzt II. Grades). Kriechrezept: Tiefkriechen asymmetrisch nach rechts mit Passschritt.

4. Ida G., 12 Jahre. Aufnahme: 6. I. 10. Diagnose: Scoliosis dextr. conv. dors. I. Grades. Lendenlordose. Lordotische Albuminurie. Herzbefund: Geringe Hypertrophie des linken Ventrikels.

Pat. hat das Kriechen, ohne je Herzbeschwerden zu bekommen, gut vertragen. Gewichtszunahme nach 2 monatlicher Behandlung 1½ kg. Eiweissausscheidung nach jedesmaligem Kriechen verringert.

5. Martha B., 11 Jahre. Aufnahme 6. I. 10. Runder Rücken. Pat. klagte über Stechen in der Seite und Herzklopfen nach jeder anstrengenden Bewegung. Herzbefund: Cor links vergrössert, Lunge frei. Kein Vitium.

24. III. 10. Pat. hat beim Kriechen noch zuweilen Herzklopfen, aber seltener als früher. Gesundes Aussehen. Gewichtszunahme von 1½ kg unter der Behandlung.

6. Willy L., 13 Jahre. Hochsitzende r. conv. Dorsalskoliose (Scheitelpunkt 3. Brustwirbel) II. Grades. Kyphose. Trichterbrust und seitliche Thoraxeinziehungen. Gesichtsfarbe äusserst blass.

Vitium c.: Mitralinsuffizienz.

26. III. 10. Aussehen erheblich verbessert. Anfangs bekam Pat. beim Turnen öfters Herzklopfen und Seitenstechen, diese Störungen sind seit 4 Wochen ganz fortgeblieben.

7. Frieda H., 12½ Jahre. Bei der Aufnahme am 19. IV. 09 wurde leichte Chlorose, runder Rücken und rechts konkave Dorsalskoliose I. Grades vorgefunden. Die damals eingeleitete Kriechbehandlung musste am 12. VI. 09 unterbrochen werden, weil Pat. an Scharlach und Diphtherie erkrankte. Bei ihrem Wiedereintritt in die Behandlung am 17. VIII. 09 wies sie Symptome eines beginnenden Vitium cordis auf. Trotzdem liessen wir die Kriechbehandlung fortsetzen, die auch sehr bald einen Rückgang der Beschwerden bewirkte. Am 6. XI. 09 wurde in der II. med. Klinik folgender interner Befund erhoben: Dämpfung über der linken Spitze, kein Rasseln, Herz nach links verbreitert. Eine Veränderung hierzu wies die interne Untersuchung am 8. II. 10 auf: Pulmones ohne Befund, keine Dämpfung über der Spitze, reines vesikuläres Atmen. Pulsus frequens et irregularis.

Am 14. III. 10 lehrte die Gewichtskurve, dass während der Behandlung ein Anstieg von 32 auf 38,5 Kilo stattgefunden hatte. Die in der Kriechstunde erforderlichen Ruhepausen hatten sich von 5 (im Dezember) auf jetzt durchschnittlich eine vermindert.

Bei 3 weiteren Fällen von Skoliose mit Herzerkrankungen liegt die Behandlung noch zu kurze Zeit zurück.

Aus den wiedergegebenen Krankengeschichten geht hervor, dass die Herzkomplikationen bei Skoliose in drei Gruppen eingeteilt werden können, je nachdem sie mit der Skoliose direkt oder indirekt zusammenhängen oder als unabhängig von der Skoliose entstanden aufzufassen sind. Nur die der erstgenannten Gruppe angehörigen Fälle entsprechen den höheren Skoliosengraden. Hierzu gehört eine früher in der Klinik behandelte schwere Kyphoskoliose mit Mitralstenose bei einem 8jährigen Mädchen, über die ich bereits a. O. berichtet habe, und Fall 3.

In diesen beiden Fällen handelt es sich um die bekannten sekundären Veränderungen der inneren Organe bei hochgradigen Skoliotikern. Dass die Kriechbehandlung hier nicht nur symptomatisch wirkt, sondern dass mit der Lockerung der deformierten Wirbelsäule eine Veränderung der Topographie des Herzens, der grossen Gefässe und Lungen einhergeht, ist selbstverständlich. Aber die eingeschlagene Therapie verdient hervorgehoben zu werden.

Skoliosen, die mit Herzbeschwerden verknüpft waren, wurden, wenn auch nicht allgemein, doch meistens von gymnastischer Behandlung ausgeschlossen. Dass diese Ansicht die vorherrschende war, geht schon daraus hervor, dass die Eltern der bei uns behandelten Kinder fast durchweg erklärten, dass Gymnastik denselben bisher verboten gewesen sei, so dass sie sich über unseren jetzt vertretenen Standpunkt anfangs sehr wunderten. Was insbesondere die schweren Skoliosen betrifft, welche durch bedrohliche Herzsymptome kompliziert waren, die eine Behandlung dringend erheischten,

so dienten meist palliative Massnahmen, wie Korsettbehandlung, Verordnung körperlicher Schonung u. dergl. als Notbehelf. Dagegen wagte man sich begreiflicherweise an passive Methoden nicht heran, die ja bei schweren Skoliosen für das einzige wirksame Mittel zur Aufrichtung derselben galten. Wenn jetzt ein äusserst schonendes Verfahren zur aktiven Mobilisierung der Wirbelsäule existiert, das auch noch schwere Skoliosen paragibbär ausgiebig lockert (vergl. die der Arbeit beigefügten Figuren) und das den Nebenzweck erfüllt, die Funktion der Brustorgane günstig zu beeinflussen, so ist das ein Fortschritt, der nicht gering veranschlagt werden kann.

Häufiger aber unbekannter als die genannten Fälle der ersten Gruppe sind die bei geringen Skoliosen, vielfach in Begleitung des runden Rückens auftretenden Herzkomplikationen. Sie entsprechen dem von Stiller entworfenen Typus von Herzinsuffizienz, die Stiller, wie es scheint mit Recht, als Bestandteil der asthenischen Konstitution auffasst. Klapps Ansicht, dass dieser Asthenie ein ursprünglich orthogenetisches, nach dem Hinzutreten von Kulturschäden sich manifestierendes Moment zugrunde liegt, wird durch die aus den Krankengeschichten ersichtlichen guten Behandlungsresultate gestützt.

Zur dritten Gruppe endlich gehören zwei Fälle (2 und 7), bei denen ein Herzfehler auf der Basis einer Infektionskrankheit entstanden war, während die Rückgratsverkrümmung den Nebenbefund ausmachte. Der günstige Verlauf dieser Fälle eröffnet vielleicht eine neue Perspektive für die Behandlung organischer Herzfehler.

Im Fall 7 ist das Verschwinden einer Dämpfung über der linken Lungenspitze beachtenswert. Es ist begreiflich, dass das Tiefkriechen wegen seiner den Brustkorb mobilisierenden Eigenschaft die Lungen ventiliert und dass infolge der nach vorn abschüssigen Rumpfhaltung eine Hyperämisierung der Lungen eintritt. Es wäre ein naheliegender Schluss, diesen beiden Faktoren im Hinblick auf die Spitzentuberkulose therapeutische, vor allem aber prophylaktische Bedeutung zuzumessen, ohne dass der vorliegende Fall, dem wegen Unterlassung der bakteriellen Untersuchung bindende Beweiskraft nicht zukommt, die Anregung dazu zu geben brauchte.

Neuerdings hat Klapp auf die Stillersche Konstitutionskrankheit und auf die orthotische Albuminurie seine Aufmerksamkeit gelenkt.

Ich teile im folgenden eine in das erstgenannte Gebiet gehörige Beobachtung Klapps mit:

Am 7. II. 10. suchte die 39 jährige Frau Emma H. die Kgl. chirurg. Klinik auf. Die Anamnese ergibt, dass sie 1897 an Appendizitis erkrankt war. Ihre Beschwerden datieren seit Sommer 1909 und sind hauptsächlich nervöser Natur (Erregung, schlechter Schlaf, Kopfschmerz, Schreckhaftigkeit, Herzklopfen). Dazu traten in letzter Zeit Verdauungsbeschwerden (Aufstossen, Schmerzen in der Magengegend, Verstopfung).

Befund: Anämische Frau mit welker Haut, schlaffer Muskulatur, grazilem Skelett, schmalem Brustkorb. Costa decima fluctuans. Rechtsseitige Wanderniere. Diagnose: Nervöse Dyspepsie als Teilerscheinung universeller Asthenie (S t i l l e r).

Seit dem 14. II. macht die Patientin in der Kgl. Klinik regelmässig Kriechübungen in der Art des Tiefkriechens. Trotz der Kürze der Belung lässt sich ein Erfolg nicht verkennen: Die Schmerzen in der Magengegend und die Obstipation sind gänzlich verschwunden, die nervösen Beschwerden haben sich verringert. Pat. schläft besser, ihr ganzer Habitus ist frischer geworden. Während der bisherigen Behandlung ist eine Gewichtszunahme von 2 Pfund zu konstatieren.

Was die orthotische Albuminurie anlangt, so deuten die in der Klinik angestellten Untersuchungen (über die demnächst von anderer Seite berichtet wird) darauf hin, dass die mechanische Theorie J e h l e s, welche die Lordose in den Vordergrund rückt, zur Erklärung des Krankheitsbildes doch nicht ausreicht, sondern dass auch das konstitutionelle Moment im

Fig. 1 a

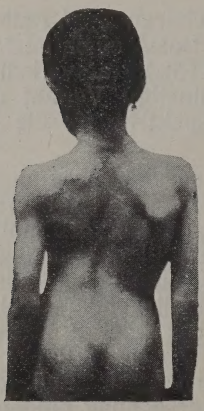

18. X. 07

Fig. 1 b

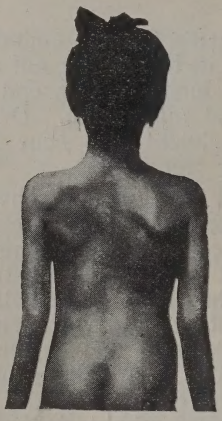

4. III. 10

Rechtskonvexe schwere Dorsalskoliose mit lumbaler Gegenkrümmung Fig. a u. b in möglichst bester Haltung. Die Dorsalskoliose kann jetzt aktiv ausgeglichen werden, so dass die Dornfortsätze, die auf dem Bilde sich abzählen lassen, fast in einer geraden Linie liegen. Der rechtsseitige Rippenbuckel ist flacher geworden, die Lendenkrümmung verringert.

Fig. IIa

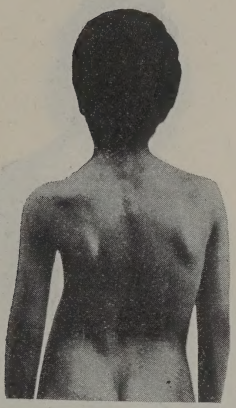

8. IV. 09

Fig. IIb

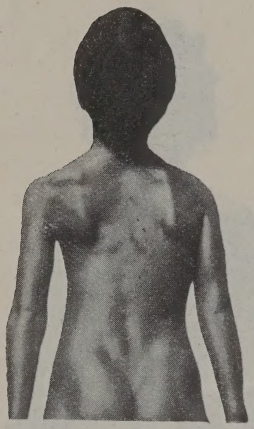

18. IV. 10

Rechtskonvexe schwere Dorsalskoliose mit starker fixierter Lendenlordose (Coxa vara dupl. rhachit.). Fig. a schlaffe Haltung, deren Ersatz durch möglichst gute Haltung auf die Skoliose keinen Einfluss hatte. Fig. b straffe Haltung. Die Wirbelsäule kann jetzt aktiv nahezu vollkommen gestreckt werden. Die Lendenlordose ist verschwunden

Sinne der vasomotorischen Theorie Edels zur Erklärung herangezogen werden muss, was auch der Ansicht Pfaundlers und Heubners[4]) entspricht.

Den beiden Erklärungen wird übrigens die von Klapp vorgeschlagene Behandlung der orthotischen Albuminurie mittels Tiefkriechens aufs beste gerecht.

Schliesslich gebe ich einige Resultate unserer Skoliosenbehandlung wieder, weniger um damit die Leistungen der Methode zu beweisen — das ist eine schwierige und undankbare Aufgabe — als um unser Verfahren der Skoliosenphotographie zu erläutern.

Es sind absichtlich einige schwere Fälle zusammengestellt worden, für welche die beim Skoliosenphotographieren unterlaufenden Fehler gänzlich belanglos sind.

Wir bevorzugen für die Skoliosenkontrolle die photographische Methode (in der Form der Stereomomentphotographie). Die Verhältnisse liegen hier ähnlich wie in der Mikrophotographie. Auch diese hat wegen ihrer grösseren Genauigkeit, praktischen Handhabung und anschaulichen Wiedergabe der Zeichenmethode den Rang abgelaufen.

---

[4]) Vgl. Götzky: Zur Kenntnis der orthotischen Albuminurie. Inaug.-Diss. Berlin 1910.

Fig. III a

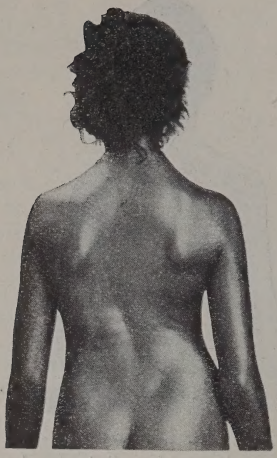

12. I. 10

Fig. III b

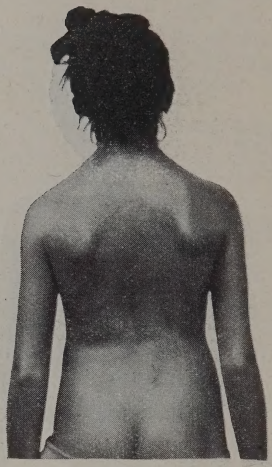

14. III. 10

Lumbodorsale statische Skoliose II. Gr. Fig. a u. b in schlaffer Haltung Die Bilder zeigen, dass die Mobilisierung von Lendenskoliosen vermittels Steilkriechens sich verhältnismässig schnell vollzieht.

Fig. IV a

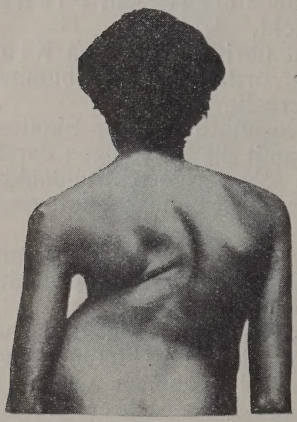

20. VII. 09

Fig. IV b

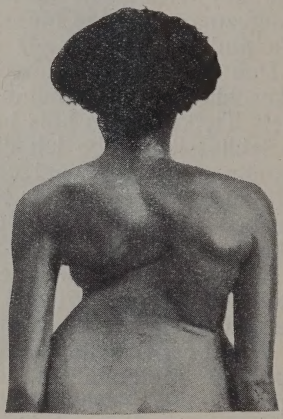

15. III. 10

Hochgradige Kyphoskoliose Fig. a schlaffe Haltung, mit der die straffe Haltung vor der Behandlung identisch war. Fig b aktiv bis jetzt erworbene Streckfähigkeit. Die Lockerung der Skoliose ist ohne Vermehrung der Gegenkrümmungen erzielt worden.

Fig. Va

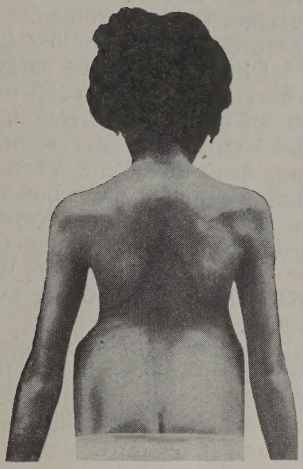

14. VIII. 09

Fig. Vb

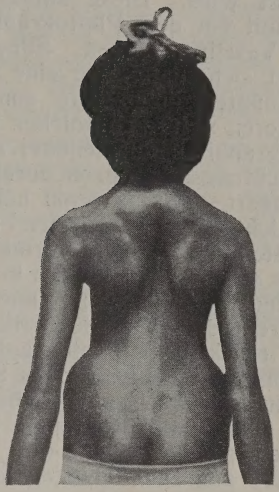

14. III. 10

Hochsitzende Kyphose nach Spondylitis, die mit Ankylose der ersten Brustwirbel ausgeheilt ist. Die Wirkung der Behandlung, die in paragibbärer Mobilisierung durch Tiefkriechen bestand, zeigt sich in dem Verschwinden der lumbodorsalen Lordose und in der erlangten Freiheit der Kopfbewegung[5]).

Andererseits kann hier wie dort das Zeichnen nicht vernachlässigt werden, weil es die Beobachtung übt und schärft. Für diesen Zweck steht uns der vorzügliche Schulthess sche Apparat zur Verfügung. Ob aber ein Skeptiker sich von den Leistungen einer Skoliosenbehandlung durch Zeichnungen überzeugen liesse, bezweifle ich. Gibt doch Lange, ein Anhänger der Zeichenmethode, zu, dass die Zeichnungen nur auf 3—4 mm genau sind.

Misst man eine Methode an schwereren Fällen, wie sie hier zusammengestellt sind, und benutzt man einen von uns angewandten kleinen Kunstgriff, so sind die beim Skoliosenphotographieren unterlaufenden Fehler nahezu belanglos und man kann schon zu einem objektiven Urteil gelangen.

Wer viel photographiert, weiss, dass die Kontrastwirkung zwischen Hell und Dunkel durch den Spiegel der Reflexe ge-

[5]) Vorstehende Photogramme kamen wegen der Ungunst äusserer Umstände bei der Projektion nicht zu der verdienten Geltung. Dennoch benutzten einige Gegner der Methode die Gelegenheit zu einer abfälligen Kritik, die nach unsern Erfahrungen in der Skoliosenbehandlung keineswegs gerechtfertigt war.

steigert wird. Diese alltägliche Beobachtung bewog mich, die Haut vor dem Photographieren mit einer Glanz erzeugenden Vaseline, sogen. Silbervaseline [6]), einzureiben. Das Objekt sieht dann wie eine Silberbronze aus. Selbst kleine Niveauunterschiede, die sonst leicht dem Auge entgehen, markieren sich nach solcher Vorbereitung und werden besser photographisch darstellbar; auch wird die Abhängigkeit von Beleuchtungsdifferenzen durch die Vermehrung der Kontraste verringert. Mir ist wohl bekannt, dass die grelle Verteilung von Licht und Schatten den Fachphotographen nicht befriedigt, ja absichtlich von ihm vermieden wird, weil sie die Ruhe des Bildes stört. Aber gerade in diesem Schönheitsfehler erblicke ich einen für uns willkommenen Vorteil, welcher der Wahrheitstreue der Bilder förderlich ist. Die Silbermethode zwingt eben, objektiv zu photographieren.

Um dem Unfug, der mit Skoliosenphotographien noch vielfach in Laienkreisen getrieben wird, zu steuern, sollte ferner einer Skoliosenphotographie und auch -zeichnung hinzugefügt werden, ob die schlaffe oder die möglichst beste Haltung des Körpers zugrunde gelegen hat, wenigstens dort, wo es sich aus den Bildern nicht von selbst ergibt.

Schanz, der es für nötig befand, mich auf die Fehlerquellen der Skoliosenphotographie aufmerksam zu machen, hat zum Beweise seiner eigenen Resultate sich ebenfalls der photographischen Methode bedient, freilich nicht unter Berücksichtigung der von mir angewandten Kautelen.

Bei Beurteilung von Skoliosenresultaten dürfen die für jede Behandlungsart gültigen Grenzen des Erreichbaren nicht unbeachtet bleiben.

Die Schwierigkeit der Skoliosenbehandlung liegt in der Abhängigkeit des Arztes von der Energie des Kranken, die durch soziale Momente stark beeinflusst wird, und von der Zeit, die für den Ausgleich der Deformität, durch den Wachstumsprozess, benötigt wird. Der Hauptzweck der Skoliosenbehandlung ist ja, wie überhaupt in der Orthopädie, das Wachstum in die richtigen Bahnen zu lenken und zu diesem Behuf wird einerseits die Hebung des Allgemeinbefindens, andrerseits die Mobilisierung und Aufrichtung der skoliotischen Wirbelsäule angestrebt. Dass das Klappsche Verfahren das Allgemeinbefinden günstig beeinflusst, kann ebensowenig bestritten werden, wie dass es die Wirbelsäule gut lockert. Wir sind jetzt aber auch fähig, gerade das skoliotische Segment, auf das es ankommt, zu mobilisieren, ohne Gegenkrümmungen dabei zu vermehren, was die Behandlung schwerer, teilweise ankylotischer Skoliosen, die die Beschränkung auf paragibbäre Mobilisierung forderten, gelehrt hat.

[6]) Erhältlich bei L. Leichner, Hoflieferant, Berlin SW. 68.

Es ist zuzugeben, dass die aktive Aufrichtung einer Skoliose an Lehrende und Lernende höhere Ansprüche stellt, als die passive Methode; dafür hat sie den Vorzug, dass sie auf passive Stützung des Erreichten nicht in demselben Masse angewiesen ist, und dass sie bei Herzkomplikationen durch passive Mittel überhaupt nicht ersetzt werden kann.

Für die spezielle Skoliosengymnastik, auf die ja auch die Anhänger der passiven Methoden nicht verzichten dürfen, ist die Kriechbehandlung eine gute, vielleicht sogar die beste Basis. Ich erinnere nur an das Vorgehen von Schultheß, der das Prinzip der Kriechmethode auf die Apparatbehandlung übertragen hat.

Ganz abgesehen aber hiervon und auch abgesehen von ihrem grossartigen Fundament wäre die Kriechbehandlung von weittragender Bedeutung, wenn sie nichts weiter leistete als wirksame Prophylaxe und als die aktive Mobilisierung der Brustwirbelsäule und des Brustkorbs.

Redakteur:
Dr. Bernhard Spatz
Arnulfstrasse 26.

Verlag:
J. F. Lehmann
Paul Heyse-Strasse 26.

MÜNCHENER MEDIZINISCHE WOCHENSCHRIFT

ORGAN FÜR AMTLICHE UND PRAKTISCHE ÄRZTE.

Herausgegeben von
O. v. Angerer, Ch. Bäumler, O. Eversbusch, H. Helferich, L. v. Krehl, W. v. Leube, G. v. Merkel, J. v. Michel, Fr. Moritz, Fr. v. Müller, F. Penzoldt, B. Spatz, F. v. Winckel.

Die Münchener medizinische Wochenschrift bietet, unterstützt durch hervorragende Mitarbeiter, eine vollständige Uebersicht über die Leistungen und Fortschritte der gesamten Medizin, sowie über alle die Interessen des ärztlichen Standes berührenden Fragen. Sie ist

das grösste und verbreitetste medizinisch-wissenschaftliche Blatt deutscher Sprache.

Sie bringt: **Originalarbeiten** aus allen Gebieten der Medizin. Zahlreiche hervorragende Aerzte, Universitäts-Institute, Kliniken, Krankenhäuser etc. unterstützen die Münch. med. Wochenschrift durch ihre Beiträge.

Referate und Bücherbesprechungen. Unter dieser Rubrik bringt die Münch. med. Wochenschr. zusammenfassende Referate über aktuelle wissenschaftliche Fragen, sowie Besprechungen wichtiger Einzelarbeiten und neuer Erscheinungen auf dem Büchermarkte. Unter der Rubrik „**Neueste Journalliteratur**" gibt die Münch. med. Wochenschr. allwöchentlich kurze Inhaltsangaben der jeweils neuesten Hefte fast der gesamten deutschen Journalliteratur. So werden sofort nach ihrem Erscheinen regelmässig referiert:

Deutsches Archiv für klin. Medizin. — Zeitschrift für klin. Medizin. — Zentralblatt für innere Medizin. — Beiträge zur Klinik der Tuberkulose. — Zeitschrift für Tuberkulose und Heilstättenwesen. — Zeitschrift für diätetische und physikalische Therapie. — Mitteilungen aus den Grenzgebieten der Medizin und Chirurgie. — Klinisches Jahrbuch. — Archiv für klin. Chirurgie. — Deutsche Zeitschrift für Chirurgie. — Bruns' Beiträge zur klin. Chirurgie. — Zentralblatt für Chirurgie. — Zeitschrift für orthopädische Chirurgie. — Archiv für Orthopädie, Mechanotherapie und Unfallchirurgie. — Archiv für Gynäkologie. — Zeitschrift für Gynäkologie. — Monatsschrift für Geburtshilfe und Gynäkologie. — Hegars Beiträge zur Geburtshilfe und Gynäkologie. — Zeitschrift für gyn. Urologie. — Zentralblatt für Gynäkologie. — Gynäkologische Rundschau. — Archiv für Kinderheilkunde. — Monatsschrift für Kinderheilkunde. — Jahrbuch für Kinderheilkunde. — Archiv für Verdauungskrankheiten. — Deutsche Zeitschrift für Nervenkrankheiten. — Archiv für Psychiatrie. — Allgem. Zeitschrift für Psychiatrie. — Virchows Archiv. — Zieglers Beiträge zur pathol. Anatomie. — Frankfurter Zeitschrift für Pathologie. — Archiv für experimentelle Pathologie und Pharmakologie. — Zeitschrift für experimentelle Pathologie und Therapie. — Vierteljahrsschrift für gerichtliche Medizin und öffentliches Sanitätswesen. — Archiv für Hygiene. — Zeitschrift für Hygiene. — Arbeiten aus dem kais. Gesundheitsamte. — Soziale Medizin und Hygiene. — Monatsschrift f. d. physikal. diätetisch. Heilmethoden. — Berliner klin. Wochenschrift. — Deutsche medizinische Wochenschrift. — Korrespondenzblatt für Schweizer Aerzte. — Wiener klin. Wochenschrift.

Die Literatur der medizinischen **Spezialfächer** wird ca. vierteljährlich, die **ausländische** in monatlich erscheinenden Uebersichten unter Zusammenfassung der praktisch wichtigsten Erscheinungen, referiert. Die hier besprochene Rubrik bietet einen Ueberblick über die medizinische Journalliteratur, wie er in gleicher Ausdehnung von keiner anderen Zeitschrift gegeben wird; sie ersetzt dem prakt. Arzt ein reich ausgestattetes Lesezimmer; sie hat sich daher auch von ihrer Begründung an grossen Beifalls seitens der Leser erfreut.

Berichte über **ärztliche Kongresse** und **Vereine.** Die Münch. med. Wochenschr. bringt die offiziellen Protokolle sowie regelmässige Originalberichte über die hervorragendsten med. Gesellschaften Deutschlands; ferner über die Naturforscher-Versammlungen, über die Kongresse für innere Medizin, für Chirurgie, für Gynäkologie etc. etc. In gleicher Weise wird über die Verhandlungen der bedeutendsten ausländischen gelehrten Gesellschaften berichtet.

Kleinere Mitteilungen verschiedenen Inhalts, **therapeutische** und **tagesgeschichtliche Notizen,** Hochschulnachrichten, Personalnachrichten, Amtliche Erlasse, Gesetze und Verordnungen etc. vervollständigen den Inhalt des Blattes.

Die der Münch. med. Wochenschr. beigegebene Gratis-Beilage „**Galerie hervorragender Aerzte und Naturforscher**" bringt bei gegebener Gelegenheit, wie Jubiläen, Todesfällen, die Porträts besonders verdienter Männer in sorgfältig ausgeführten Kunstblättern. Bisher sind 270 Porträts erschienen.

Bezugsbedingungen: Die Münchener med. Wochenschrift kostet im Vierteljahr in Deutschland direkt vom Verlag sowie bei allen Postanstalten und Buchhandlungen Mk. 6.—, nach dem Auslande Mk. 8.—, nach Oesterreich-Ungarn und Luxemburg Mk. 7.—. Billiger und zu empfehlen ist der Bezug durch die Postämter in Belgien (Frk 8.08), Dänemark (Kr. 6.07), Italien (Lire 8.68), Luxemburg (Mk 6.52), Niederlande (Fl. 4.15), Norwegen (Kr. 5.93), Oesterreich-Ungarn (Kr. 7.32), Rumänien (Frk. 9.—), Russland: in Städten mit Zeitungspostämtern Rubel 2.85, bei den übrigen Postanstalten ohne Zustellgeb. Rubel 3.05, Schweden (Kr. 5.95), Schweiz (Frk. 8.05).

J. F. Lehmanns Verlag, München, Paul Heyse-Strasse 26.

E. Mühlthaler's Buch- und Kunstdruckerei A.G., München.